

Revisión bibliográfica

Necrosis aguda del hepatopáncreas: una revisión de la enfermedad en *Penaeus vannamei*¹

Acute hepatopancreatic necrosis: a review of the disease in *Penaeus vannamei*

Alexander Varela-Mejías², Nelson Peña-Navarro³, Luis Fernando Aranguren-Caro⁴

Resumen

A nivel global, la producción acuícola de camarón ha tenido de forma recurrente la presencia de diversas enfermedades infecciosas, las cuales han ocasionado grandes pérdidas económicas, afectando la estabilidad de la industria. El objetivo de la presente revisión fue realizar una actualización sobre los descubrimientos asociados a la necrosis aguda del hepatopáncreas (AHPND), que permitan el incremento del conocimiento entre los sectores productivos, investigativos y oficiales de la región latinoamericana. Se exponen aspectos de su origen, desde el primer reporte en China, hasta su aparición en años posteriores en Latinoamérica, su etiología, signología clínica, citopatología e impacto en los cultivos. La necrosis aguda del hepatopáncreas se caracteriza por presentar tres etapas de desarrollo, denominadas aguda, intermedia y terminal, las cuales son identificables durante el transcurso de la infección. A nivel histopatológico se pueden observar desprendimientos celulares en hepatopáncreas, edematización, túbulos necróticos e infiltraciones hemocíticas generalizadas. Se describen además las características del plásmido que le confiere patogenicidad, y las diferentes técnicas de diagnóstico, como la reacción en cadena de la polimerasa, la tecnología LAMP y las sondas TaqMan. Se enfatiza en los esfuerzos por optimizar las técnicas de diagnóstico y control de la enfermedad, los cuales posiblemente requerirán de la aplicación de medidas integrales de manejo, buenas prácticas acuícolas y sistemas de bioseguridad eficaces en las fincas productivas dedicadas al cultivo de camarón.

Palabras clave: citopatología, enfermedades bacterianas, camarón de cultivo.

Abstract

Globally, shrimp aquaculture production has been recurrently suffering the presence of various infectious diseases, which have caused great economic losses, affecting the stability of the industry. The objective of the present review was to do an actualization on the discoveries associated with acute hepatopancreatic necrosis (AHPND), and also to increase knowledge between the productive, investigative and official sectors of the Latin America. Therefore, several aspects of this disease, such as the first report of the disease in China, and several years later in Latin America, its

¹ Recibido: 26 de enero, 2017. Aceptado: 19 de abril, 2017. Este trabajo formó parte del proyecto de investigación titulado “Prevención y detección del síndrome de mortalidad temprana (EMS) y otras patologías en camarón de cultivo (*Penaeus vannamei*) en la costa pacífico costarricense”, financiado por la Universidad Técnica Nacional de Costa Rica.

² Laboratorio de Patologías y Parasitología de Crustáceos. Guanacaste, Costa Rica. alexander.varela@gmail.com

³ Universidad Técnica Nacional (UTN), Dirección de Investigación, Puntarenas. 148-5400 Puntarenas, Costa Rica. npena@utn.ac.cr (autor para correspondencia).

⁴ University of Arizona, Aquaculture Pathology Laboratory. Tucson, AZ, USA. Ifarangu@email.arizona.edu



etiology, clinic signology, cytopathology, and culture impacts were reviewed in this study. The severe hepatopancreas necrosis has three characteristic infection stages: acute, intermediate and terminal. Cell detachment, edematization, necrotic tubules and hemolytic infiltrations are common from a histopathological perspective. Also, the plasmid pathogenic characteristics, and diagnosis technics, such as polymerase chain reaction (PCR), LAMP technology and TaqMan probe are addressed. Finally, the article describes the desired optimization efforts for the disease's diagnosis and management, which includes the application of integrated management measures, good aquaculture habits, and effective biosecurity systems in culture shrimp farms.

Keywords: cytopathology, bacterial disease, shrimp culture.

Introducción

La incidencia e impacto recurrente de las enfermedades infecciosas que afectan las producciones acuícolas, ha sido la causa de grandes pérdidas en aspectos productivos y económicos (Bondad-Reantaso et al., 2001; Burge et al., 2007; Decamp et al., 2008; Varela y Peña, 2015). Dentro de los patógenos que han causado más impacto en la industria del camarón se encuentran los virus y las bacterias. Los factores ambientales y el confinamiento al que se someten los camarones, son citados comúnmente como algunos de los detonantes más importantes para la rápida multiplicación y ataque de virus, bacterias, hongos y parásitos, las cuales pueden localizarse en el tracto digestivo, las branquias y la cutícula de los camarones, así como en el agua, el alimento y los sedimentos de los estanques de cultivo (Varela y Peña, 2015).

El impacto generado por las patologías bacterianas en la camaronicultura no es reciente, históricamente las infecciones causadas por bacterias, en especial por las especies pertenecientes al género *Vibrio*, han sido responsables de altas mortalidades (Martin et al., 2004; Morales-Covarrubias, 2004; Aguirre-Guzmán et al., 2005; Trujillo et al., 2005; Soto et al., 2010; Peña y Varela, 2013; Tinwongger et al., 2014; Varela y Peña, 2016). Algunas de las especies reportadas incluyen a *V. parahaemolyticus*, *V. penaeicida*, *V. nigripulchritudo*, *V. alginolyticus*, *V. harveyi* y *V. campbelli* (Morales-Covarrubias, 2004; Soto et al., 2010; Morales-Covarrubias y Gómez-Gil, 2014), con grados de afectación y virulencia variables.

A pesar de que la producción camaronera en Latinoamérica ha presentado un aumento constante, la última década se ha caracterizado por una alta prevalencia de patologías de origen viral y bacteriano en los organismos de cultivo. Entre los factores que se han asociado a este fenómeno se mencionan, las fluctuaciones de los parámetros físico-químicos de las aguas de los estanques, que se han presentado (Varela y Peña, 2015) por la introducción de semilla⁵ de diversos orígenes, de la cual se sabe muy poco acerca del estado sanitario, debido a una reducida vigilancia sanitaria y a una baja implementación de la bioseguridad.

Durante los últimos años se ha presentado una nueva enfermedad que ha afectado los camarones de cultivo, con mortalidades de hasta un 100%, la cual fue conocida en sus inicios como el síndrome de la mortalidad temprana (EMS, por sus siglas inglés), y denominada posteriormente como la enfermedad de la necrosis aguda del hepatopáncreas (AHPND, por sus siglas en inglés) (FAO, 2013; Lightner et al., 2013; Tran et al., 2013; Pantoja y Lightner, 2014).

Desde el surgimiento y posterior diseminación del AHPND en Asia y América, se han realizado constantes e importantes esfuerzos de investigación, generando avances en la comprensión de esta patología. Esto supone el primer paso, necesario e indispensable para desarrollar las bases para su abordaje y eventual control; ante todo reto

⁵ En camarones la semilla se refiere a la postlarva antes de ingresarlo al estanque; generalmente se encuentra en un tamaño de p110.

epidemiológico emergente es necesario conocer el patógeno, sus mecanismos de transmisión y patogénesis para luego diseñar estrategias de control, exclusión o mitigación.

El objetivo de la presente revisión fue realizar una actualización sobre los descubrimientos asociados a la necrosis aguda del hepatopáncreas (AHPND), que permitan el incremento del conocimiento entre los sectores productivos, investigativo y oficiales de la región latinoamericana.

Origen

El AHPND se reportó por primera vez en el año 2009 como una enfermedad idiopática en camarones juveniles, cultivados en granjas de China y pertenecientes a las especies *Penaeus monodon* y *Litopenaeus vannamei*. En los años siguientes y aún sin identificar la etiología, se propagó a países cercanos, afectando a Vietnam en el año 2010, Malasia en el 2011 y Tailandia durante el 2012 (NACA, 2012; FAO, 2013; Lightner et al., 2013; Sriurairatana et al., 2014). Recientemente, fue reportado en Filipinas (de-la-Peña et al., 2015).

En el continente americano el AHPND se diagnosticó en el año 2013, generando altas mortalidades y disminución de producción en México, específicamente en los estados de Sonora, Nayarit y Sinaloa (Lightner et al., 2013; Nunan et al., 2014; Pantoja y Lightner, 2014; Sánchez et al., 2014; Sirikharin et al., 2015). Por último, se identificó en Centroamérica en el 2015 (Han et al., 2015b), donde no se especificó el país, pero posteriormente, se informó su presencia en los cultivos en Belice (Shrimp News International, 2015).

Signología clínica

Los signos clínicos presentes en los animales afectados por este patógeno son inespecíficos y no poseen valor diagnóstico confirmatorio. El AHPND se presenta como un súbito aumento en la mortalidad de los camarones durante los primeros treinta a cuarenta días de cultivo, mismas que pueden llegar al 100% de la población presente en el estanque afectado. Además, se han reportado brotes secundarios en las poblaciones remanentes, generalmente causadas por *Vibrio* sp. (Lightner et al., 2013; Tran et al., 2013; Varela y Peña, 2014).

Los signos clínicos asociados a la presencia de AHPND incluyen nado errático, ataxia, crecimiento reducido, textura blanda y áspera de la cutícula, anorexia y nulo o bajo contenido intestinal, el cual puede presentarse interrumpido, se observa una fuerte atrofia y palidez del hepatopáncreas, causada por la pérdida de los pigmentos de la cápsula y se hacen difíciles de aplastar entre el dedo índice y el pulgar. Además, es común la presencia de parasitosis secundarias (Lightner et al., 2013; Pantoja y Lightner, 2014; Hong et al., 2015).

Etiología del AHPND

Durante los primeros años de impacto de los brotes de AHPND, se sospechaba de una posible naturaleza infecciosa, por su patrón de propagación geográfico; no obstante, los ensayos realizados para agentes conocidos a esa fecha, como virus, bacterias y parásitos, dieron resultados negativos en los hepatopáncreas afectados, por lo que, no se tenía certeza sobre la causa de esta nueva patología. En el año 2013, mediante ensayos realizados en el Laboratorio de Patologías en Acuicultura de la Universidad de Arizona en Estados Unidos, fue posible establecer la identidad del agente causal del AHPND, siendo este de tipo bacterial (Lightner et al., 2013; Tran et al., 2013; Nunan et al., 2014; Pantoja y Lightner, 2014).

La primer especie relacionada con esta enfermedad, fue una cepa altamente virulenta de *Vibrio parahaemolyticus*, la cual es portadora de un plásmido que contiene una toxina binaria que le confiere la patogenicidad (Lightner et al., 2013; Tran et al., 2013; Nunan et al., 2014; Han et al., 2015d).

En estudios realizados *in vitro* usando cepas de *V. parahaemolyticus* con AHPND, demostraron una importante resistencia a algunos de los antibióticos permitidos para acuicultura, incluyendo a las tetraciclinas, donde aparentemente esta capacidad igualmente está mediada por plásmidos (Han et al., 2015a). Estos autores comentan que el uso excesivo de antibióticos genera una fuerte selección y promueve el desarrollo de resistencias; asociado además a genes transferibles. Dicha resistencia es corroborada por Lai et al. (2015), mediante la realización de ensayos de sensibilidad a fármacos, donde se observó que *V. parahaemolyticus* presentó resistencia a múltiples antibióticos, lo que sugiere que, el uso de estas sustancias en el tratamiento de los camarones debe ser estrictamente regulado y supervisado.

En ensayos llevados a cabo con diferentes cepas bacterianas se indicó que existen variaciones en la virulencia de estas cepas de bacterias según su origen geográfico (Joshi et al., 2014), y se ha establecido que, su acción así como su capacidad patogénica están estrechamente relacionadas con la concentración bacteriana presente (Sirikharin et al., 2015).

Recientemente, se determinó que la especie *Vibrio harveyi* puede provocar AHPND, ya que ha mostrado resultados positivos en los análisis por medio de la reacción en cadena de polimerasa (PCR, por sus siglas en inglés), así como a la generación del cuadro clínico-lesional de la enfermedad, lo que indica la presencia de los genes necesarios para la síntesis de las toxinas (Kondo et al., 2015).

Mecanismo infeccioso y patogénico del AHPND

El AHPND se origina cuando la cepa patogénica coloniza el estómago de los camarones, lugar desde el cual liberan dos toxinas con capacidad proteolítica llamadas Pir A y Pir B. Estas toxinas se acumulan y afectan el hepatopáncreas, generando desprendimientos celulares masivos y agudos, acompañados de necrosis (Lightner et al., 2013; Tran et al., 2013; Pantoja y Lightner, 2014; Han et al., 2015b). En muchos casos las células desprendidas presentan núcleos *cuasi* normales, sin picnosis, cariólisis u otras lesiones aparentes.

Estas dos toxinas son producidas y liberadas por las bacterias que presentan el plásmido pVPA3-1, el cual contiene los genes que las codifican. Dicho plásmido tiene una longitud de 69 168 pares de bases y se presenta con una carga promedio de 37 copias por célula bacteriana, lo anterior para cepas aisladas en Vietnam durante el año 2013 (Han et al., 2015d). Los genes que codifican para las toxinas Pir A y Pir B, tienen un peso molecular de 13 y 50 kDa, respectivamente y presentan un contenido de CG significativamente menor al presente en el resto del plásmido, lo que sugiere que estos genes fueron adquiridos posteriormente por el plásmido (Han et al., 2015d).

Se ha detectado una gran homología entre las secuencias genéticas que codifican para la toxina Pir B y una toxina presente en la bacteria *Photobacterium luminescens* que afecta nematodos. No así con la secuencia que codifica para la toxina Pir A, la cual presenta altas diferencias con respecto a otras secuenciadas previamente, descritas para *P. luminescens* (Han et al., 2015d; Lee et al., 2015).

La secuenciación completa del plásmido pVPA3-1, ha permitido detectar 92 marcos de lectura abierta, así como la identificación de características en algunas de sus regiones que permiten trazar claras variaciones según el origen geográfico de la cepa portadora, estos se tratan de un transposón con 4243 bp y una secuencia repetitiva pequeña (SSR, por sus siglas en inglés), con una longitud de 9bp (Han et al., 2015b). Este transposón se ha detectado únicamente en los aislados de México y de Centroamérica, y están ausentes de los aislados asiáticos (Han et al., 2015b). Por su parte, las SSR se presentan con cuatro, cinco o seis repeticiones. Se han detectado cuatro repeticiones en las cepas originadas de Vietnam, China y Tailandia. La presencia de cinco repeticiones únicamente

se ha observado en algunos aislados de Vietnam, mientras que con seis repeticiones solo se detectó en los aislados de México, esto sugiere que las cepas aisladas en Centroamérica, están más emparentadas filogenéticamente a las cepas mexicanas que a las asiáticas (Han et al., 2015b). Esta diferencia permite determinar a través de análisis de PCR la cepa asiática y la cepa mexicana.

Histopatología del AHPND y sus fases de desarrollo

Las lesiones provocadas por esta enfermedad presentan tres fases secuenciales, aguda, intermedia y terminal, las cuales son identificadas durante el transcurso de la infección (Pantoja y Lightner, 2014; Varela y Peña, 2014; 2016). Durante el análisis en fresco se puede observar como parte de los primeros síntomas, el hepatopáncreas reducido y el intestino carente de alimentos.

Durante la fase inicial o aguda de la infección de AHPND se presentan alteraciones que generan una pérdida de la funcionalidad y desprendimientos de las células F, B y R de los túbulos hepatopancreáticos (Figura 1A), acompañados de una disminución de la actividad mitótica de las células E, por lo que, no hay regeneración tisular. Hay una clara disminución de las reservas, iniciando así la atrofia del hepatopáncreas. El avance de las lesiones se desarrolla desde las zonas proximales de los túbulos hepatopancreáticos y avanzan hacia las zonas distales, tropismo que posee valor diagnóstico confirmatorio (Cuéllar-Ánjel et al., 2012; Pantoja y Lightner, 2014; Varela y Peña, 2014; 2016). Posteriormente, durante la fase intermedia o de transición, es posible, por primera vez, observar presencia bacteriana, detectándose algunas masas bacteriales basofílicas, pudiendo ser especies saprófitas oportunistas (Figura 1B), así inicia la infección detectable y continúa el desprendimiento celular, inician los procesos inflamatorios, y se observa infiltración hemocítica (Cuéllar-Ánjel et al., 2012; Pantoja y Lightner, 2014; Varela y Peña, 2016).

Durante la fase final o terminal de la infección (Figura 1C), se generaliza la destrucción del hepatopáncreas por los desprendimientos celulares y por la acción bacteriana, hay una severa infiltración hemocítica acompañada de melanosis y necrosis multifocal, así como la presencia de edemas, muy comúnmente se presentan infecciones bacterianas secundarias (Cuéllar-Ánjel et al., 2012; Lightner et al., 2013; Tran et al., 2013; Pantoja y Lightner, 2014; Varela y Peña, 2014; 2016). En esta etapa, es muy difícil distinguir entre AHPND y una necrosis séptica del hepatopáncreas (SHPN), originado por otras cepas distintas a AHPND, por lo que, se requiere de técnicas de confirmación adicionales.

Diagnóstico del AHPND

Tradicionalmente, el diagnóstico de enfermedades bacterianas se ha realizado mediante técnicas bacteriológicas, como las descritas por Prieto y Rodríguez (1993), Lightner (1996), Cuéllar-Anjel (2014) y Morales-Covarrubias y Gómez-Gil (2014). Sin embargo, las particularidades de AHPND y la necesidad de confirmar la presencia del plásmido y más específicamente, de los genes que codifican para las toxinas, hacen que la bacteriología clásica sea limitada a su uso como técnica de tamizaje, perdiendo con ello su valor diagnóstico confirmatorio.

Pese a ello, los diagnósticos iniciales del AHPND se basaron en la signología clínica y la histopatología. Esta última aplicando la técnica descrita por Bell y Lightner (1988) y Lightner (1996), sobre cortes de hepatopáncreas, en los cuales es posible observar las diferentes fases del desarrollo de la infección ya descritas. Sin embargo, no permiten detectar la presencia del patógeno en ausencia de lesiones, y requiere de equipos, recursos, tiempo y experiencia.

Por otro lado, las fases de latencia y terminal, al no presentar lesiones patognomónicas, generan la necesidad de disponer de herramientas diagnósticas de alta sensibilidad y especificidad. Por ello, se han desarrollado diferentes

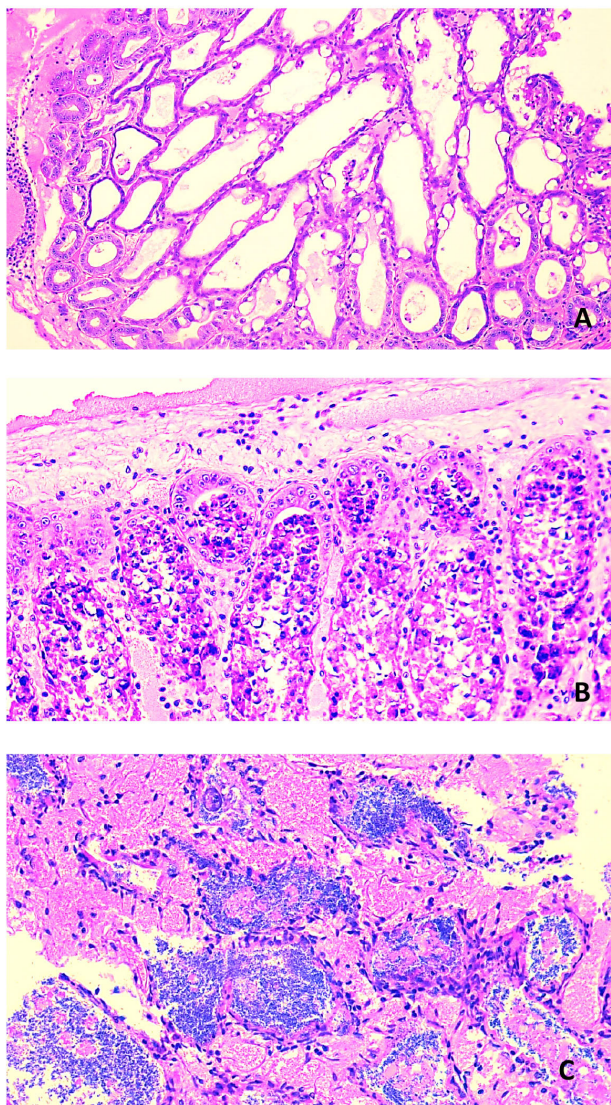


Figura 1. Juvenil de *Penaeus vannamei*, mostrando la signología clínica típica de la necrosis aguda del hepatopáncreas (AHPND). A) Fase aguda de la infección, se observan desprendimientos celulares que avanzan desde la región basal del túbulo, la región apical permanece sin desprendimientos, pero hay una disminución en la actividad mitótica. B) Fase de transición, en ella es posible que inicien las observaciones de bacterias, como infecciones secundarias, se observan áreas edematizadas y continúan los desprendimientos celulares. C) Fase terminal, la infección bacteriana masiva es evidente, se observan túbulos necróticos e infiltraciones hemocíticas generalizadas.

Figure 1. Juvenile *Penaeus vannamei*, showing the typical clinical acute hepatopancreatic necrosis disease (AHPND) signology. A) Acute phase of infection, cell detachment is observed advancing from the basal region of the tubule, the apical region remains without showing detachment, but there is a decrease in mitotic activity. B) Phase transition, it is possible to start observing bacteria, as well as secondary infections, also edematous areas are observed, in addition to the aforementioned, cell detachments continue. C) Phase terminal, massive bacterial infection is evident, necrotic tubules and generalized haemocyte infiltrations are observed.

sistemas de diagnósticos moleculares basados en el PCR, siendo capaces de detectar la presencia de la cepa portadora de los genes que codifican para las toxinas (OIE, 2013; Nunan et al., 2014; Dangtip et al., 2015; Hong et al., 2015; Sritunyalucksana et al., 2015).

Técnicas moleculares, *primers* utilizados y sus particularidades

Una vez determinada la identidad del agente causal de AHPND y sus características genéticas, se diseñaron pruebas de PCR necesarias para la detección molecular. Para ello, fue necesario establecer las diferencias entre las cepas causantes y no causantes del AHPND. Como estrategia, los *primers* se diseñaron para reconocer las secuencias del plásmido pVPA3-1, al ser este el portador de las secuencias que codifican para las toxinas de interés.

Entre las primeras pruebas de PCR desarrolladas para detectar esta enfermedad se diseñaron los *primers* AP1 y AP2, sin embargo, en algunos ensayos, al ser sometidos a pruebas de sensibilidad, generaron una cantidad no deseada de falsos positivos, cercana al 3% (Sirikharin et al., 2015). Posteriormente, la causa de estos falsos positivos se atribuyó a que las secuencias reconocidas por AP1 y AP2 no incluían las secuencias que codificaban para la toxina binaria, sino que detectaban otras regiones del plásmido y, por lo tanto, era posible que se presentaran errores en los resultados, aunque no presentaran los genes que producen las toxinas específicas (pirA y pirB) causantes de la enfermedad (Flegel, 2015).

El desarrollo posterior de los *primers* AP3 supuso una mejora significativa en la detección de AHPND (Zorriehzahra y Banaederakhshan, 2015), ya que reconoce específicamente las regiones que codifican para las toxinas, sin embargo, si la carga bacteriana es muy baja, se recomienda realizar un preenriquecimiento para aumentar la carga bacteriana presente en la muestra y facilitar así la detección (Sritunyalucksana et al., 2015).

Recientemente se ha desarrollado un nuevo método, con los *primers* denominados AP4, siendo este un procedimiento de PCR anidado, los *primers* F1 y R1 generan un amplicón de 1269 pb, y los *primers* F2 y R2 generan un segundo amplicón de 230 pb. Debido a su mayor sensibilidad y especificidad, permite omitir los pasos previos de preenriquecimiento que sí se necesitan con las otras pruebas de PCR, como el AP3, cuando la carga bacteriana es muy baja (Dangtip et al., 2015; Sritunyalucksana et al., 2015).

Otros estudios realizados mediante ensayos con la tecnología LAMP, han desarrollado y validado *primers* LAMP-A y LAMP-B, para identificar específicamente cepas de *V. parahaemolyticus* causantes de AHPND (Kongrueng et al., 2015). Además, se han desarrollado métodos cuantitativos (qPCR), basados en una sonda TaqMan, con el fin de cuantificar los plásmidos presentes en *V. parahaemolyticus*, el cual genera un amplicón de 135 pb que se produce a partir de la secuencia de Pir A (Han et al., 2015c).

Debido a la confirmación de al menos otra especie de *Vibrio* (*V. harveyi*) causante de AHPND, es necesario continuar con las optimizaciones de los *primers*, y realizar ensayos para corroborar la sensibilidad y especificidad de los kits existentes en la actualidad.

Conclusiones

La gran cantidad de esfuerzos realizados mundialmente han generado una importante cantidad de información y avances en la comprensión del mecanismo infeccioso utilizado por las especies causantes del AHPND. Es necesario integrar esta información para desarrollar estrategias de diagnóstico, además de sistemas de contención, exclusión y prevención.

La camaricultura está enfrentando un gran desafío en lo referente al desarrollo de estrategias de control y prevención de esta patología, apoyada por la ineffectividad de las terapias tradicionales, basadas en la aplicación de

antibióticos. Lo anterior, se asocia a la resistencia demostrada de *V. parahaemolyticus* y por los riesgos de desarrollar nuevas resistencias en el ambiente. Paralelamente, se presenta el riesgo de residualidad con las implicaciones de pérdida de inocuidad de los productos, la pérdida de eficacia de las antibioterapias y las sanciones a los productores.

La signología clínica de esta patología no es específica, y en muchos casos es subjetiva, existen diferentes enfermedades con características clínicas similares al AHPND, por lo que, no posee valor diagnóstico, y constituye únicamente una señal de alerta, siendo necesario recurrir a pruebas diagnósticas de mayor confiabilidad.

Las técnicas bacteriológicas tradicionales son incapaces de brindar un diagnóstico concluyente, ya que estos sistemas de cultivo no permiten determinar presencia o ausencia de los plásmidos, y menos aún de genes específicos. Los cultivos bacteriológicos pueden ser utilizados únicamente como controles de *screening*, y deben enfocarse en muestras de estómagos, más que en muestras de hepatopáncreas. Una vez detectadas colonizaciones bacteriales sospechosas, deben utilizarse otras técnicas diagnósticas complementarias.

Las técnicas histopatológicas poseen una sensibilidad y especificidad aceptable, pero requieren del desarrollo previo de los efectos citopatológicos para su eficacia, además, requieren de tiempo, recursos, equipos, así como personal altamente entrenado.

En la actualidad el AHPND es causado por al menos dos especies diferentes de *Vibrio*, esto abre la posibilidad de extenderse a otras especies, por lo que, las técnicas de diagnóstico molecular, deberán someterse a evaluaciones constantes de sensibilidad y especificidad. Se deberá enfatizar en la detección de los genes de las toxinas y no sobre cepas bacteriales específicas, donde se deben continuar los esfuerzos de optimización de las mismas. Se debe seguir trabajando para encontrar técnicas efectivas de diagnóstico y posterior control de la enfermedad, los cuales, posiblemente requerirán de la aplicación de medidas integrales de manejo, buenas prácticas acuícolas y sistemas de bioseguridad eficaces.

Se deberán aplicar acciones para minimizar los riesgos de infección de los cultivos ante el fracaso de las antibioterapias, donde tendrán que enfocarse en el desarrollo de sistemas de bioseguridad eficaces, así como la utilización de postlarvas libres de este patógeno (SPF). Otras medidas pueden ser la aplicación de mejores prácticas de producción, disminución de las densidades de cultivo, disminución de la materia orgánica acumulada en los estanques, reducción de nutrientes en la columna de agua, que puedan ser usados por las bacterias, monitoreo de las cargas bacteriales en los estanques y en los animales como indicadores de riesgo, y el desarrollo de líneas de animales tolerantes o resistentes a esta enfermedad.

El riesgo de que esta enfermedad continúe propagándose hacia Centroamérica y Suramérica es latente, lo que exige acciones conjuntas entre los sectores productivos y oficiales para realizar su vigilancia, prevención y control.

Agradecimientos

A la Universidad Técnica Nacional por apoyar la investigación principal asociada a esta revisión bibliográfica y a los productores de camarón de Costa Rica, por el apoyo y las facilidades brindadas.

Literatura citada

- Aguirre-Guzmán, G., F. Ascencio, and D. Saulnier. 2005. Pathogenicity of *Vibrio penaeicida* for white shrimp *Litopenaeus vannamei*: a cysteine protease-like exotoxin as a virulence factor. *Dis. Aquat. Org.* 67:201-207. doi:10.3354/dao067201
- Bell, T. A., and D. Lightner. 1988. *A Handbook of normal penaeid shrimp histology*. World Aquaculture Society, Baton Rouge, LA, USA.

- Bondad-Reantaso, M.G., S.E. McGladdery, I. East, and R.P. Subasinghe. 2001. Asia diagnostic guide to aquatic animal diseases. FAO Fisheries Technical Paper No. 402, Supplement 2. Network of Aquaculture Centres in Asia-Pacific (NACA), and FAO, Rome, ITA.
- Burge, E.J., D.J. Madigan, L.E. Burnett, and K.G. Burnett. 2007. Lysozyme gene expression by hemocytes of Pacific white shrimp, *Litopenaeus vannamei*, after injection with *Vibrio*. *Fish Shellfish Immunol.* 22:327-339. doi:10.1016/j.fsi.2006.06.004
- Cuéllar-Ángel, J., D.V. Lightner, y C. Pantoja. 2012. Síndrome de Mortalidad Temprana o Síndrome de Necrosis Hepatopancreática Aguda. *Panorama Acuicola Magazine* 18(1):44-46. www.panoramaacuicola.com/ediciones/181.html. (consultado 28 ago. 2016).
- Cuéllar-Anjel, J. 2014. Métodos para el diagnóstico de enfermedades en camarones penaeidos. En: V. Morales, y J. Cuéllar-Anjel, editores, *Patología e inmunología de camarones penaeidos*, Guía técnica. 2^{da} ed. OIRSA (Organización Internacional Regional de Sanidad Agropecuaria), PAN. p. 21-96.
- Dangtip, S., R. Sirikharin, P. Sanguanrut, S. Thitamadee, K. Sritunyalucksana, S. Taengchaiyaphum, R. Mavichak, P. Proespraiwong, and T.W. Flegel. 2015. AP4 method for two-tube nested PCR detection of AHPND isolates of *Vibrio parahaemolyticus*. *Aquacult. Rep.* 2:158-162. doi:10.1016/j.aqrep.2015.10.002
- Decamp, O., D.J. Moriarty, and P. Levens. 2008. Probiotics for shrimp larviculture: review of field data from Asia and Latin America. *Aquacult. Res.* 39:334-338. doi:10.1111/j.1365-2109.2007.01664.x
- de-la-Peña, L.D., N.A. Cabillon, D.D. Catedral, E.C. Amar, R.C. Usero, W.D. Monotilla, A.T. Calpe, D.D. Fernández, and C.P. Saloma. 2015. Acute hepatopancreatic necrosis disease (AHPND) outbreaks in *Penaeus vannamei* and *P. monodon* cultured in the Phillipines. *Dis. Aquat. Organ.* 116:251-254. doi:10.3354/dao02919
- FAO. 2013. Report of the FAO/MARD technical workshop on early mortality syndrome (EMS) or acute hepatopancreatic necrosis syndrome (AHPNS) of cultured shrimp (under TCP/VIE/3304). FAO, Rome, ITA.
- Flegel, T. 2015. Reducing and managing the risk of acute hepatopancreatic necrosis disease (AHPND) of cultured shrimp. Paper presented at: First International Technical Seminar/Workshop. FAO, Panama City, PAN, 25-27 June. Paper TCP/INT/3502.
- Han, J.E., L.L. Mohny, K.F. Tang, C.R. Pantoja, and D.V. Lightner. 2015a. Plasmid mediated tetracycline resistance of *Vibrio parahaemolyticus* associated with acute hepatopancreatic necrosis disease (AHPND) in shrimps. *Aquacult. Rep.* 2:17-21. doi:10.1016/j.aqrep.2015.04.003
- Han, J.E, K.F. Tang, and D.V. Lightner, 2015b. Genotyping of virulence plasmid from *Vibrio parahaemolyticus* isolates causing acute hepatopancreatic necrosis disease in shrimp. *Dis. Aquat. Organ.* 115:245-251. doi:10.3354/dao02906
- Han, J.E., K.F. Tang, C.R. Pantoja, B.L. White, and D.V. Lightner. 2015c. qPCR assay for detecting and quantifying a virulence plasmid in acute hepatopancreatic necrosis disease (AHPND) due to pathogenic *Vibrio parahaemolyticus*. *Aquaculture* 442:12-15. doi:10.1016/j.aquaculture.2015.02.024
- Han, J.E., K.F. Tang, L.H. Tran, and D.V. Lightner. 2015d. *Phototrhobdus* insect-related (Pir) toxin-like genes in a plasmid of *Vibrio parahaemolyticus*, the causative agent of acute hepatopancreatic necrosis disease (AHPND) of shrimp. *Dis. Aquat. Org.* 113:33-40. doi:10.3354/dao02830
- Hong, X., L. Lu, and D. Xu. 2015. Progress in research on acute hepatopancreatic necrosis disease (AHPND). *Aquacult. Int.* 2015:1-17. doi:10.1007/s10499-015-9948-x
- Joshi, J., J., Srisala, V.H. Truong, I.T. Chen, B. Nuangsaeng, O. Suthienkul, C.F. Lo, T.W. Flegel, K. Sritunyalucksana, and S. Thitamadee. 2014. Variation in *Vibrio parahaemolyticus* isolates from a single Thai shrimp farm experiencing

- an outbreak of acute hepatopancreatic necrosis disease (AHPND). *Aquaculture* 428-429:297-302. doi:10.1016/j.aquaculture.2014.03.030
- Kondo, H., P.T. Van, L.T. Dang, and I. Hirono. 2015. Draft genome sequence of non-*Vibrio parahaemolyticus* acute hepatopancreatic necrosis disease strain KC13.17.5, isolated from diseased shrimp in Vietnam. *Genome Announc.* 3(5):e000978-15. doi:10.1128/genomeA.00978-15.
- Kongrueng, J., N. Tansila, P. Mitraparp-arthorn, M. Nishibuchi, G.J. Vora, and A.V. Vuddhakul. 2015. LAMP assay to detect *Vibrio parahaemolyticus* causing acute hepatopancreatic necrosis in shrimp. *Aquacult. Inter.* 23:1179-1188. doi:10.1007/s10499-014-9874-3
- Lai, H.C., T.H. Ng, M. Ando, C.T. Lee, I.T. Chen, J.C. Chuang, R. Mavichak, S.H. Chang, M.D. Yeh, Y.A. Chiang, H. Takeyama, H.O. Hamaguchi, C.F. Lo, T. Aoki, and H.C. Wang. 2015. Pathogenesis of acute hepatopancreatic necrosis disease (AHPND) in shrimp. *Fish Shellfish Immunol.* 47:1006-1014. doi:10.1016/j.fsi.2015.11.008
- Lee, C.T., I.T. Chen, Y.T. Yang, T.P. Ko, Y.T. Huang, J.Y. Huang, M.F. Huang, S.J. Lin, C.Y. Chen, S.S. Lin, D.V. Lightner, H.C. Wang, A.H. Wang, H.C. Wang, L. Hor, and C.F. Loa. 2015. The opportunistic marine pathogen *Vibrio parahaemolyticus* becomes virulent by acquiring a plasmid that expresses a deadly toxin. *PNAS* 112:10798-10803. doi:10.1073/pnas.1503129112
- Lightner, D.V. 1996. A handbook of shrimp pathology and diagnostic procedures for diseases of cultured penaeid shrimp. World Aquaculture Society, Baton Rouge, LA, USA.
- Lightner, D.V., R.M. Redman, C.R. Pantoja, B.L. Noble, L.M. Nunan, and L. Tran. 2013. Documentation of an emerging disease (early mortality syndrome) in SE Asia & Mexico. NACA. http://www.enaca.org/publications/health/ahpns-terminal-workshop/Presentation%2002_LIGHTNER_Diagnostic%20studies.pdf (accessed 21 Mar. 2016).
- Martin, G.G., N. Rubin, and E. Swanson. 2004. *Vibrio parahaemolyticus* and *V. harveyi* cause detachment of the epithelium from the midgut trunk of the penaeid shrimp *Sicyonia ingentis*. *J. Dis. Aqua. Organ.* 60:21-29. doi:10.3354/dao060021
- Morales-Covarrubias, M.S. 2004. Enfermedades del camarón: detección mediante análisis en fresco e histopatología. Editorial Trillas, MEX.
- Morales-Covarrubias, M.S., y B. Gómez-Gil. 2014. Enfermedades bacterianas de camarones. En: V. Morales, y J. Cuéllar-Anjel, editores, Patología e inmunología de camarones penaeidos. Guía técnica. 2^{da} ed. OIRSA (Organización Internacional Regional de Sanidad Agropecuaria). PAN. p. 167-171.
- NACA (Network of Aquacultures Centres in Asia-Pacific). 2012. Asia- Pacific emergency regional consultation on the emerging shrimp disease: early mortality syndrome (EMS) / Acute hepatopancreatic necrosis syndrome (AHPNS). Department of Agriculture, Fisheries and Forestry, Bangkok, THA.
- Nunan, L., D.V. Lightner, C.R. Pantoja, and S. Gomez-Jimenez. 2014. Detection of acute hepatopancreatic necrosis disease (AHPND) in Mexico. *Dis. Aquat. Organ.* 111:81-86. doi:10.3354/dao02776
- OIE (World Organisation of Animal Health). 2013. Acute hepatopancreatic necrosis disease. OIE. <http://www.oie.int/doc/ged/D14023.PDF> (accessed 29 Dic. 2015).
- Pantoja, C., y D.V. Lightner. 2014. EMS/AHPND descripción de la enfermedad en Asia y América. En: V. Morales, y J. Cuéllar-Anjel, editores, Patología e inmunología de camarones penaeidos. Guía técnica. 2^{da} ed. OIRSA (Organización Internacional Regional de Sanidad Agropecuaria), PAN. p. 172-177.
- Peña, N., y A. Varela. 2013. Análisis histopatológico en *Litopenaeus vannamei* infectado con *Vibrio parahaemolyticus*. *Agron. Mesoam.* 26:43-53. doi:10.15517/am.v26i1.16892

- Prieto, A., y M.C. Rodríguez. 1993. Diagnóstico y control de enfermedades bacterianas en camarón de cultivo. FAO (Food and Agriculture Organization of United Nations), MEX.
- Sánchez, A., F. Mendoza-Cano, T. Enríquez-Espinoza, T. Encinas-García, G. Portillo-Clark, y M. Grijalva-Chon. 2014. Síndrome de mortalidad temprana del camarón, ¿presente en México? Ciencia y Desarrollo. www.cyd.conacyt.gob.mx/269/articulos/sindrome-mortalidad-temprana-camaron.html (consultado 29 dic. 2015).
- Shrimp News International. 2015. Belize recovers from EMS. <https://www.shrimpnews.com/FreeReportsFolder/NewsReportsFolder/MexicoAndBelizeElNinoAndEMS.html> (accessed 29 Dic. 2015).
- Sirikharin, R., S. Taengchaiyaphum, P. Sanguanrut, T.D. Chi, R. Mavichak, P. Proespraiwong, B. Nuangsaeng, S. Thitamadee, T.W. Flegel, and K. Sritunyalucksana. 2015. Characterization and PCR detection of binary, Pir-Like toxins from *Vibrio parahaemolyticus* isolates that cause acute hepatopancreatic necrosis disease (AHPND) in shrimp. PLoS ONE 10(5):e0126987. doi:10.1371/journal.pone.0126987
- Sritunyalucksana, K., S. Dangtip, P. Sanguanrut, R. Sirikharin, R. Taengchaiyaphum, S. Thitamadee, R. Mavichak, P. Proespraiwong, and T.W. Flegel. 2015. A two-tube, nested PCR detection method for AHPND bacteria. http://www.enaca.org/modules/news/article.php?article_id=2046 (accessed 29 Dec. 2015).
- Sriurairatana, S., V. Boonyawiwat, W. Gangnonngiw, C. Laosutthipong, J. Hiranchan, and T.W. Flegel. 2014. White feces syndrome of shrimp arises from transformation, sloughing and aggregation of hepatopancreatic microvilli into vermiform bodies superficially resembling gregarines. PLoS ONE 9(6):e99170. doi:10.1371/journal.pone.0099170
- Soto, S.A., B. Gomez-Gil, and R. Lozano. 2010. 'Bright-red' syndrome in Pacific white shrimp *Litopenaeus vannamei* is caused by *Vibrio harveyi*. J. Dis. Aquat. Organ. 92:11-19. doi:10.3354/dao02274
- Tinwongger, S., P. Proespraiwong, J. Thawonsuwan, P. Sriwanayos, J. Kongkumnerd, T. Chaweepeak, R. Mavichak, S. Unajak, R. Nozaki, H. Kondo, and I. Hirono. 2014. Development of PCR diagnosis for shrimp acute hepatopancreatic necrosis disease (AHPND) Strain of *Vibrio parahaemolyticus*. Fish Pathol. 49:159-164. doi:10.3147/jsfp.49.159
- Tran, L., L. Nunan, R.M. Redman, L.L. Mohny, C.R. Pantoja, K. Fitzsimmons, and D.V. Lightner. 2013. Determination of the infectious nature of the agent of acute hepatopancreatic necrosis syndrome affecting penaeid shrimp. Dis. Aquat. Organ. 105:45-55. doi:10.3354/dao02621
- Trujillo, T., G. Aguirre-Guzmán, J.G. Sánchez, y J. Rábago-Castro. 2005. Patogenicidad de *Vibrio parahaemolyticus* y *Vibrio* sp. en juveniles de camarón blanco del Pacífico (*Litopenaeus vannamei*, Boone, 1931). Cienc. Mar 27:11-18.
- Varela, A., y N. Peña. 2014. Síndrome de la Mortalidad Temprana (EMS/AHPNS) en camarones cultivados: Una revisión. Repertorio Científico 17(1):25-30.
- Varela, A., y N. Peña. 2015. Hepatopancreatitis necrotizante asociada al Fenómeno del Niño, en cultivos de camarones del Golfo de Nicoya. Repertorio Científico 18(1):29-34.
- Varela, A., y N. Peña. 2016. Histopatología diferencial de tres enfermedades bacterianas que afectan el hepatopáncreas de camarones peneidos. Agron. Mesoam. 27:73-80. doi:10.15517/am.v27i1.21887
- Zorriehzahra, M.J., and R. Banaederakhshan. 2015. Early mortality syndrome (EMS) as new emerging threat in shrimp industry. Adv. Anim. Vet. Sci. 3(2S): 64-72. doi:10.14737/journal.aavs/2015/3.2S.64.72